CT診断の普及を目指して

十河がゆく

十河 基文（そごう もとふみ）
大阪大学歯学部招聘教員（歯科補綴学第二教室）
株式会社アイキャット 代表取締役CTO
研究開発や臨床の傍らCT診断普及を目指して東奔西走中

（題字：小宮山彌太郎先生）

訪問先 **新秋津・新秋津駅前 まつばら歯科**
松原幹朗先生（東京都ご開業）

今日は東京都東村山市は秋津でご開業されている松原幹朗先生の診療所にお邪魔しました。先生は2014年初頭にiCATの歯科用CT RevoluX（レボルクス）を導入され、日々の臨床でお使いです。

十河：どのような症例で歯科用CTは臨床で役立っているでしょうか？

症例1　根尖病変ではなかった？

松原：⌈7の違和感を主訴に来院。パノラマでは根尖部に黒い透過像があり、⌈6の遠心根にもかかっているように見えます。根充も不十分なので、まずは⌈7の根治から開始。しかしなかなか症状が改善されないので、CT撮影を行いました。

図1 ⌈7の根尖部に大きな病変がある。⌈6の遠心根も関係するのか？

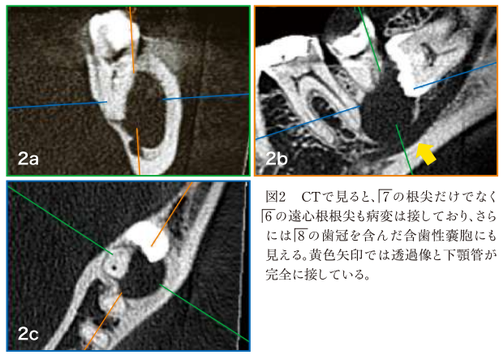

図2　CTで見ると、⌈7の根尖だけでなく⌈6の遠心根根尖も病変は接しており、さらには⌈8の歯冠を含んだ含歯性嚢胞にも見える。黄色矢印では透過像と下顎管が完全に接している。

CT画像を見ると、⌈7の根尖にもまた⌈6の遠心根根尖にも接する病変ですが、⌈8の水平埋伏歯の歯冠にも病変はまたがっていました。原因歯がこれら3歯のどれかはわかりませんが、少なくとも保存の必要のない含歯性嚢胞とも思える埋伏歯をまずは抜歯すべきと判断。しかしCT画像を見ると透過像が下顎管に完全に接しているため（黄色矢印）大きな病院に抜歯依頼をしました。CT画像を見なければ自分で抜歯していたかもしれません。抜歯後症状は治まり、⌈7も根充後歯冠補綴を行って、現在は経過良好です。

症例2　左側小臼歯付近の違和感

松原：最近の症例で、主訴は左側上顎小臼歯部付近の違和感です。パノラマで見ると、⌊4はガッタパーチャと粉材根充のコンビネーションで不十分な根充に見えますが今ひとつわかりません。また⌊5の根管は内部吸収を起こしているのか大きな透過像が認められますが、これも状況把握できません。そこでRevoluXでCT撮影を行ってみました。

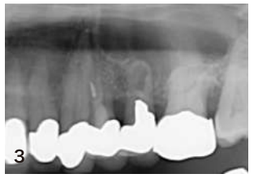

図3　右上顎小臼歯部の違和感を主訴に来院。⌊4と⌊5のどちらも原因歯の可能性がある。

■ ⌊5：まずは遠心の5番 から読影します。大きな内部吸収が認められ（図4a,b）、同時に根尖病変も上顎洞と交通して上顎洞粘膜の肥厚が明らかにわかります（図4a,b）。そして根管遠心部分は大きく穿孔した穴が認められます（図4b,c）。どう考えても保存不可能な歯と考えられます。

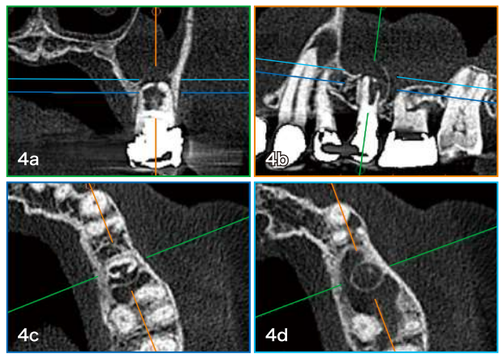

図4　⌊5の歯根では内部吸収を起こし、遠心根管壁には穿孔が認められる。また歯科用CTであるにも関わらず空気が真っ黒に抜けているので上顎洞粘膜の肥厚状態がよくわかる。

■ ⌊4：続いて4番。図5aを見ると2根管あり、根の形状はトユ状根を示しています。そして遠心部の骨には3壁性の骨欠損が認められます（図5a,b）。歯軸に垂直なCT断面（図5a）を根尖方向に下げていくと口蓋根

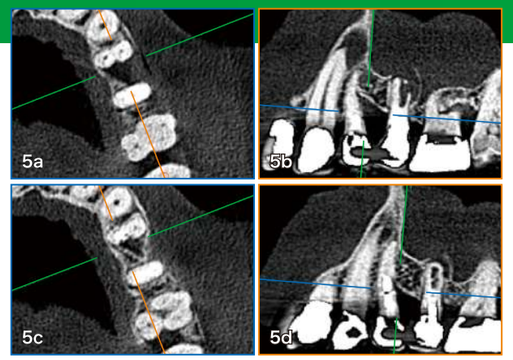

図5　⌊4はトユ状根で（a）、遠心部は3壁性骨欠損（a,b）。口蓋根には遠心に寄った根充材があり（c）同部と骨欠損底部が一致しているので（d）、穿孔の可能性がある。但し、根充材アーティファクトで誤診してはならない。

にはガッタパーチャが入っていますが（図5c）、図5dを見るとちょうど骨欠損の底部と一致しているので根管の穿孔の可能性が疑われます。もちろん通常、ガッタパーチャ近傍では造影材によるアーティファクトで黒く見えることが多く読影には注意が必要ですが、iCAT独自の再構成GIDORAではアーティファクトが低減されているので正しい診断の可能性は高いと思っています。

■ ⌊3：既に図4b、5bを見ていると気づきますが、⌊3にも大きな根尖病変がありました（図6a,b）。実は初診のパノラマ画像（図3）では意識できていませんでした。

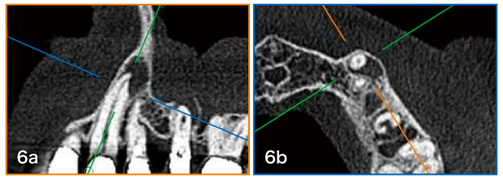

図6　⌊3には大きな根尖病変がある。図3のパノラマでは非常に気づきにくい。

以上のように歯科用CTは従来のX線診査にはない多くの情報があることを日々実感しています。

ガイドサージェリー

松原：また私はガイド（Landmark Guide）を利用しています。例えばインプラントオーバーデンチャーでは左右対称の埋入ポジションと平行埋入を目指しているため、まさにガイドは重宝します。

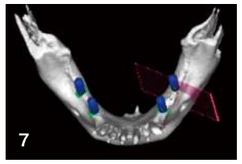

図7　平行埋入のような場合には、ガイドは非常に役立つ。

iCATを選んだ理由

十河：貴重な症例をお見せいただき、またガイドの有効性もお聞かせいただきありがとうございました。さて、最後にあまたある歯科用CTの中でRevoluXをお選びいただいた理由をお教えください。

松原：「そろそろ歯科用CTを」と思っていた頃、同じ勉強会で何事にもこだわりを持ち、院内の全てを1つのメーカーに集約している先生が「画質が違うのでCTだけはRevoluXにした」という話を聞きました。5装置ほどの画像比較を行いましたが金属アーティファクトの状態や上顎洞粘膜の描写などが優れており、ガイドの適合も画質で大きく異なると聞いていたのでRevoluXを選びました。またこれまでの歯科用CTにはない医科用CTと同等のCT値が得られて骨質診断ができることも選んだ理由の1つです。10年以上使う装置なのでこれらのこだわりは臨床家として外せません。近々、診断から最終補綴までを一気通貫で対応するランドマーククラウンもリリースするそうで期待しています。

図8　ランドマーククラウンによる一気通貫。

● Webで学べるCTのいろは　CT適塾_　検索
● 「十河がゆく」バックナンバー　十河がゆく_　検索
▼CT適塾　▼十河がゆく

製品の詳細は　アイキャット_　検索　または　www.icatcorp.jp
価格などお問い合わせは　0120-167-190　または　info@icatcorp.jp
受付時間：午前9:00～午後6:00（土日祝日は除きます）
iCAT Science for you