

■ 開業時にCT、インプラントシミュレーションソフト、サージカルガイドを導入されましたが経験上必須だと考えておられたのですか？

根管治療でCTが必要というのは勤務医時代にすごく思っていました。CTだと解剖学的にわかりますから。インプラントについては、あくまでも歯牙の保存ありきで、どう手を尽くしても駄目でいくつかの方法の中からインプラントとなってはじめて話をしますが、いざインプラントというときに任せてくださいといえる状態にはしていません。そのためにCTは必要ですし、ソフトやガイドも準備しています。

■ CTをRevoluXにされたのはなぜですか？

開業するときいろいろなメーカーのCTやソフトウェアを見たのですが、最終的に何が必要かと考えたときに、鳥淵隆陸先生がおっしゃる（iCAT User's Voice Vol.7）ように金属アーティファクトの除去ができるということと、距離感が近いという面でiCATに決めました。勤務医のときにインプラントの診断をしても金属アーティファクトで骨がよく見えなくてわからないということがありましたから。

■ 距離感が近いとはどういうことでしょうか？

サポートも含めてやり取りのしやすさですね。サージカルガイドの作製でも自分の要望に応えてもらったり、細かいところにも対応していただいていたので、今後のケアなどを考えたときにiCATさんをお願いしたいなと思いました。

■ 実際にどのような症例でCT撮影をされていますか？

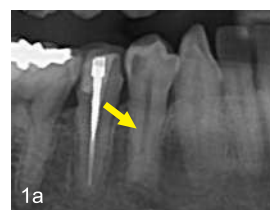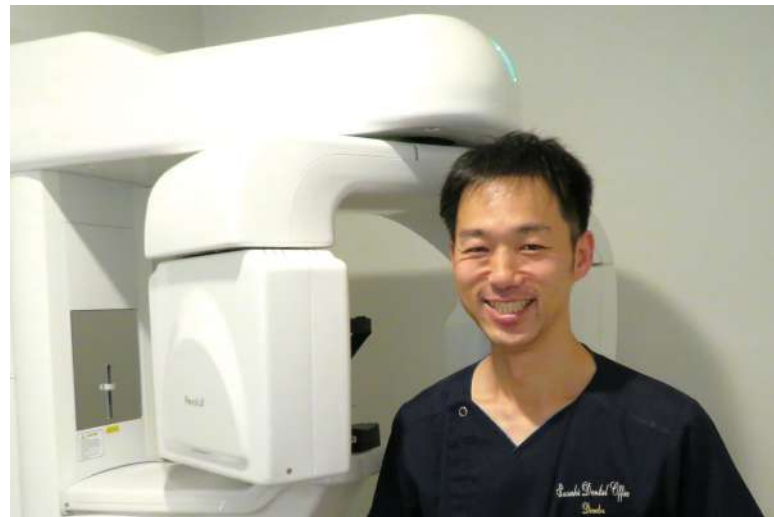根尖病変が主訴の方は、はじめのうちにエンドで治せるか否かの確認をCTを撮って行うことが多いです。CTで診断して、場合によっては歯根端切除術を行います。それで残った歯牙も多いです。根尖病変は治療後3、4か月ぐらいでCT撮影をしてチェックしていますので、病巣がなくなった状態もご確認いただいています。

当院では違和感とか失活歯が多い方にはCTを撮りませんかとお話して、歯牙を全部チェックします。そして1時間お時間をいただいてそれぞれの処置についてお話をします。いくつかの対処法の中からこの歯の保存は厳しいというときも、いきなり拔牙を勧めるのか、それともご自身が納得いかれるまで治療をして駄目なら拔牙と段階を分けるのかとか、他の医院ではあまり聞かれたことのないようなお話をし、納得いただいてから治療にあたります。CT画像を患者さんにも見ていただくことでご安心いただけますし、こういう状態だから駄目なんだとご理解いただけるのはすごく大きいです。

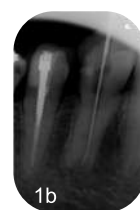CT画像の分析だけでも結構時間がかかりますが、それは患者さんのためですし、自分のためでもあると思っています。自分がノーマークだったところが急に腫れて患者さんに不審に思われたら今まで積み上げてきた信頼が一瞬でなくなります。それだけはこの仕事をしていて一番嫌なことですから、そうならないよう心掛けています。

■ CTがあって良かったという症例はありますか？

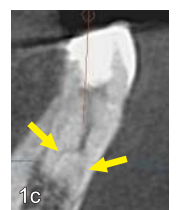例えばこの症例ですが、初診時のパノラマでは右下4番は通常の1



1a 初診時パノラマ：右下4番は通常の1根管にみえる



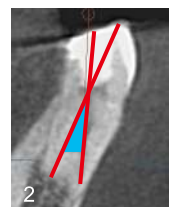
1b デンタル画像で根管の形態に違和感を感じた



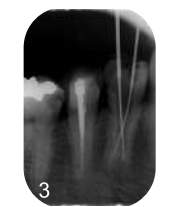1c CTの頬舌の断面：根が分岐していることが分かる

根管に見えますよね（図1a）。ところがデンタルを撮影すると、通常の1根管の形態をしていないことに違和感を感じました（図1b）。なんかおかしいと思ってCT撮影をしてみると、根管が途中で枝分かれして根尖がふたつあることがわかりました（図1c）。そこで両根管の根尖まで確実に処置ができるよう、治療戦略を立てました。アプローチの難しそうな舌側の根尖にもアプローチできるように、まず湾曲部まで根管を最小限削除（図2：水色部分）し、それから両根管を処置することになりました。

CTがなければ根管の枝分かれに気づいていただかなかつかわりませんし、根管充填後に適切な処置ができたかどうかわかりません。診断だけでなく、事前に準備ができたのが良かったと思います。



2 水色の部分を削除し、舌側の根尖に届くようにした



3 頬側と舌側、2つの根管内にファイルが通せている

■ 今後のiCATに望まれることは？

結果が出るもの、良いものを世界的なデンタルショーとかで見つけてこられたりしますので、これからもこんな良い製品があるんだっていうものを提供していただけるとありがたいですね。

本日はお忙しいところお時間を頂戴しましてありがとうございました。